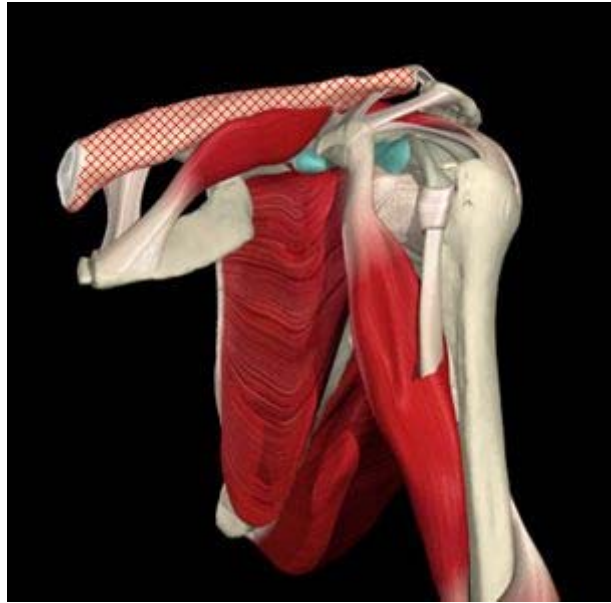


FRATTURA DI CLAVICOLA: IL RITORNO IN PALESTRA

Dino Caprara



INTRODUZIONE

Per una funzionalità fisiologica della spalla sono necessari i movimenti coordinati delle articolazioni sterno claveare, acromio claveare e gleno omerale, nonché della scapolo toracica e dell'interfaccia tra la cuffia dei rotatori e il soprastante arco coraco acromiale.

Un'elevazione del braccio efficace richiede un minimo di 30°-40° di elevazione della clavicola e 45°-60° di rotazione della scapola. L'obiettivo primario dell'articolazione della spalla è quello di posizionare la mano nello spazio per le attività della vita quotidiana.

Durante le attività sportive con movimenti della mano al di sopra della testa, come ad esempio il lancio della palla da baseball e il servizio nel tennis, la spalla agisce come un "imbuto" attraverso il quale le forze che provengono dai muscoli degli arti inferiori e del tronco vengono trasferite ai muscoli del braccio, dell'avambraccio e della mano, coinvolti in schemi motori più "fini". Modificazioni patologiche di una qualsiasi parte di questa struttura anatomico funzionale, come ad esempio la frattura della clavicola, possono alterare la corretta biomeccanica della spalla.

Come per le altre fratture, anche quella della clavicola viene classificata, in base al numero ed alla situazione dei frammenti, in composta (se i frammenti rimangono allineati) e scomposta (se si evidenzia una perdita di allineamento). La sede della frattura di clavicola è quasi sempre il suo corpo centrale (diafisi). La guarigione dalla frattura è più veloce se l'osso resta allineato: i tempi variano da un minimo di 3-4 settimane (frattura composta) fino a 9-10 settimane in caso di frattura scomposta, situazione in cui può essere necessario un intervento di riduzione chirurgica (riallineamento).

TRATTAMENTO CHINESIOLOGICO

Mobilità, forza e stabilità sono le tre componenti fisiologico - funzionali della spalla che possono essere compromesse da una lesione acuta o cronica; tutte e tre possono essere efficacemente ripristinate con una adeguata terapia riabilitativa.

In generale, la riabilitazione di una spalla dopo lesione o intervento chirurgico prevede una mobilizzazione attiva precoce, per recuperare la funzionalità biomeccanica fisiologica: è dimostrato che un'immobilizzazione prolungata dell'articolazione è responsabile di una "instabilità funzionale" della stessa, secondaria a atrofia della cuffia dei muscoli rotatori della spalla e/o ad un cattivo controllo neuromuscolare.

La mancanza di movimento attivo dell'articolazione della spalla compromette le normali relazioni meccaniche tra le articolazioni gleno omerale e scapolo toracica e può portare ad alterazioni della cuffia dei rotatori e/o a una sindrome da "conflitto".

I ritardi di mobilizzazione precoce in questi casi possono essere causati dalla paura di aggravare una condizione già di per sé dolorosa e/o di rischiare di compromettere l'esito di una riparazione chirurgica.

Il "timing" degli esercizi di mobilizzazione e di rinforzo deve essere ben documentato dal medico curante e chiaramente illustrato al paziente e al terapista.

Al termine della fisioterapia, o in concomitanza con essa qualora il medico lo ritenga opportuno, è necessario potenziare i muscoli stabilizzatori primari e secondari del complesso scapolo-omerale.

Verrà analizzato di seguito un semplice protocollo da effettuare durante le prime sedute in palestra. Gli obiettivi del trattamento iniziale sono essenzialmente due:

- recupero del tono/trofismo dei muscoli stabilizzatori primari e secondari della spalla e del braccio
- riduzione delle forze compressive a carico della clavicola durante l'allenamento.

Il primo punto presenta difficoltà minime per quanto concerne i muscoli del braccio; infatti al fine di riattivare il tono di bicipite e tricipite è sufficiente effettuare esercizi che prevedano il braccio in prevalente posizione parallela al torace (ad esempio la classica "ercolina" ai cavi, soprattutto nella sua versione mono articolare, i "bicipiti alterni" su panca, il "curl singolo" ai cavi ecc.).

Per l'allenamento dei restanti muscoli, in particolare il deltoide, gli accorgimenti da rispettare sono maggiori: come evidenziato nel secondo punto infatti, la clavicola subisce il "bascula mento" sul piano frontale della scapola e si trova quindi a dover sopportare le forze compressive comprese tra l'articolazione acromio claveare e la sterno claveare.

Nel periodo appena successivo alla frattura, l'integrità della clavicola è sostenuta quasi sempre da un tutore a forma di "8" orizzontale, che la mantiene in scarico (**Foto 1**).



FOTO 1

Quando il tutore viene rimosso, la stabilità è affidata alla muscolatura delle spalle ed in particolar modo ai muscoli romboidi, che si presentano "corti" sia per un atteggiamento di difesa (a livello inconscio vengono contratti simultaneamente per mantenere in scarico la clavicola), sia per la scarsa funzionalità causata dal periodo trascorso con il tutore.

Questi muscoli, salvo particolari condizioni, possono essere allenati e rieducati al movimento su di una comune macchina tipo "upper back" senza pericoli (**Foto 2**).



FOTO 2

L'inizio della seduta di allenamento, prevede un breve riscaldamento, ad esempio su di un classico Top XT, con l'accorgimento di mantenere la seduta leggermente più alta del normale e con una posizione delle mani sulle impugnature orientabili perpendicolare al suolo (**Foto 3**).



FOTO 3

Terminato il riscaldamento si procede con un classico esercizio di intra - extrarotazione ai cavi, al termine del quale si esegue il primo esercizio per il deltoide, ad un angolo di circa 45° (**Foto 4**): dopo aver assunto una posizione di seduta laterale, il torace va appoggiato lateralmente alla panca lasciando la spalla interessata all'esterno.



FOTO 4

Da questa posizione, si invita l'utente ad evitare la distensione completa del gomito e ad eseguire un movimento di abduzione con arrivo del braccio sul piano orizzontale; la limitata escursione articolare permette di evitare significative compressioni a carico della clavicola. Sono consigliati, inoltre, alcuni secondi di contrazione isometrica durante la contrazione concentrica massima, prima di iniziare la fase eccentrica.

Un secondo esercizio per l'allenamento del deltoide, soprattutto dei suoi fasci anteriori, è l'alzata frontale alterna su panca leggermente inclinata (**Foto 5**).



FOTO 5

Per quanto concerne gli stabilizzatori secondari della spalla (muscoli pettorali e dorsali), inizialmente ci si atterrà all'accorgimento iniziale: posizione del braccio parallelo al torace; quindi si sceglierà una normale "Chest Press", sulla quale si utilizzerà una seduta leggermente più alta del normale e un'impugnatura che permetta ai gomiti un passaggio parallelo ai fianchi (**Foto 6**); si chiederà infine di non staccare le spalle dallo schienale della macchina, per non causare una "interiorizzazione" delle spalle con conseguente compressione a carico della clavicola.



FOTO 6

Per quanto concerne i muscoli dorsali, opteremo per la classica "Pulley" nella versione standard con impugnatura triangolare, o ancora meglio con l'asta effettuando una presa inversa (**foto 7**). Quest'ultima variante garantisce una miglior stabilizzazione delle braccia.



FOTO 7

Come per la "Chest Press", verrà consigliato di non "interiorizzare" le spalle, ma stavolta tale indicazione riguarda in prevalenza la fase eccentrica del movimento.

Per concludere, dopo il defaticamento, verrà effettuata una breve routine di stretching per il distretto posteriore ed in particolare per i muscoli interessati nel periodo in cui è stato indossato il tutore (grande e piccolo romboide, elevatore della scapola, fascia alta del trapezio), i quali spesso presentano "contratture" ed affaticamento, che possono essere causa di dolore cervicale. Ottimi risultati sono stati ottenuti con sedute di "Bioginnastica", attività decontratturante che si avvale di un auto massaggio eseguito con sfere di varia forma e durezza, particolarmente indicata per decontrarre i muscoli delle spalle.

La ripresa dell'attività fisica specifica avverrà gradualmente e quando tutti i movimenti attivi e passivi dell'arto superiore nello spazio, iniziate con la fisioterapia, non causeranno, con un carico moderato, sintomatologia dolorosa.

BIBLIOGRAFIA

1. S.B. Brotzman: **CLINICAL ORTHOPAEDIC REHABILITATION** – Excerpta Medica Italia Srl
2. S. Busin, A. Gnemmi, N. Nicosia, C. Suardi, S. Zambelli, F. Hatfield: **FITNESS LA GUIDA COMPLETA** - International Sports Sciences Association - Edizioni Sporting Club Leonardo Da Vinci, Milano

[Dino Caprara](#)

Laureato in Scienze Motorie

Perfezionamento in Chinesiologia e Chinesiologia Rieducativa

Master in Scienze Podologiche e Rieducative.